ČESKÉ VYSOKÉ UČENÍ TECHNICKÉ V PRAZE

Fakulta elektrotechnická

Katedra řídicí techniky

# BAKALÁŘSKÁ PRÁCE

# Analýza kardiotokografického signálu

Autor: Barbora Březinová

Vedoucí bakalářské práce: Václav Chudáček

Praha 2012

České vysoké učení technické v Praze
Fakulta elektrotechnická

katedra řídicí techniky

# ZADÁNÍ BAKALÁŘSKÉ PRÁCE

Student: **Barbora Březinová**

Studijní program: Kybernetika a robotika
Obor: Systémy a řízení

Název tématu: **Analýza kardiotokografického signálu**

Pokyny pro vypracování:

1.Proveďte rešerši na téma (před-)zpracování kardiotokografického (KTG) signálu při porodu.
2.Seznamte se s používanými metodami pro detekci akcelerací a decelerací v fHR a pro detekci kontrakcí v TOCO záznamech.3.Navrhněte postup pro detekci různých typů decelerací (včasné, pozdní, uniformní atd.).
4.Implementujte tento postup v Matlabu.
5.Kriticky zhodnoťte vlastnosti vámi navrženého přístupu, porovnejte s výsledky z literatury, navrhněte případná vylepšení pro další práci.

Seznam odborné literatury:

Dodá vedoucí práce

Vedoucí: Ing. Václav Chudáček, Ph.D.

Platnost zadání: do konce zimního semestru 2012/2013

L.S.

prof. Ing. Michael Šebek, DrSc.
vedoucí katedry

prof. Ing. Pavel Ripka, CSc.
děkan

V Praze dne 12. 12. 2011

## Čestné prohlášení

Prohlašuji, že jsem bakalářskou práci na téma Analýza kardiotokografického signálu zpracovala samostatně za použití uvedené literatury a pramenů.

Dále prohlašuji, že nemám závažný důvod proti užití tohoto školního díla ve smyslu § 60 zákona č. 121/2000 Sb., o právu autorském, o právech souvisejících s právem autorským a o změně některých zákonů (autorský zákon).

V Praze dne 4. 1. 2013

Březinová

……

Jméno Příjmení

## Poděkování

Děkuji především vedoucímu bakalářské práce Václavovi Chudáčkovi za jeho odborné vedení, přátelské chování, obrovskou trpělivost a užitečné rady při zpracování bakalářské práce. Dále bych chtěla poděkovat všem vyučujícím, za důležité informace, které jsem během bakalářské práce použila. A v neposlední řadě bych chtěla poděkovat mé rodině a přátelům za jejich podporu.

# Analýza kardiotokografického signálu

# Cardiotocographic signal analysis

# Abstrakt

Kardiotokografie je vyšetřovací metoda, která umožňuje sledovat ozvy srdce plodu (srdeční frekvence - fetal heart rate FHR) a stahy dělohy u těhotné ženy. K vyhodnocení kardiotokografických záznamů se v České republice používá hodnocení podle FIGO (Mezinárodní federace gynekologů a porodníků), které bylo ustanoveno roku 1986.

Snahou této práce je navrhnout algoritmus, který by pomohl porodníkům a lékařům, jejichž ohodnocení jednoho záznamu KTG se může lišit, vyhodnotit kardiotokografický záznam.

Analýzu signálu lze shrnout do následujících kroků - odstranění artefaktů (nežádoucí signály, které jsou způsobeny chybou měření), hledání kontrakcí, nalezení decelerací a akcelerací, zpomalení a zrychlení, a na závěr určení variability.

Výsledkem práce je algoritmus, který určuje typy decelerací, akcelerací a variability, a po drobné modifikaci, aby mohl být použit v nemocnicích po celém světě, kde by pomáhal zachraňovat životy plodů.

# Klíčová slova

Kardiotokografický signál, srdeční frekvence (FHR), stahy dělohy (kontrakce), decelerace, akcelerace, bazální frekvence, variabilita, zpracování signálu

# Abstract

Cardiotocography is an examination method which allows monitoring the fetal heart feedback (heart rate - fetal heart rate FHR) and uterine contractions pregnant women. To evaluate cardiotocographic records in the Czech Republic is used assessment according to the FIGO (International Federation of Gynecologists and Obstetricians), which was established in 1986.

The aim of this work is suggestion of algorithm, which would help obstetricians and doctors, whose assessments of one CTG are different, evaluate CTG.

Analysis of signal can be resumed to the next steps - the removal of artefacts (unwanted signals caused by mistakes of measurement), the search contractions, identification decelerations, accelerations and variability.

Result of this work is an algorithm, which assigns types of accelerations, decelerations and variability, and after a slight modification it could be used in hospitals around the world, where it could help to save lives of fetuses.

# Key words:

Cardiotocographic signal, fetal heart rate (FHR), contraction, decelerate, accelerate, baseline, variability, signal processing

# Obsah

Obsah obrázků ..... ix

Obsah tabulek ..... x

## Teoretická část

Kapitola 1: Úvod ..... 1

Kapitola 2: Měření srdeční frekvence a stahů dělohy ..... 7

2.1 Kardiotokografie ..... 7

2.2 Způsoby měření srdeční frekvence a stahů dělohy ..... 10

2.3 Formy nedostatku kyslíku ..... 11

2.4 Ovlivnění změny FHR ..... 12

2.5 Klasifikace KTG podle FIGO ..... 12

2.6 Definice kardiotokogramu během porodu ..... 13

2.6.1 Normální vzor ..... 13

2.6.2 Podezřelý vzor ..... 13

2.6.3 Patologický vzor ..... 13

## Praktická část

Kapitola 3: Data a jejich předzpracování ..... 15

3.1 Data ..... 15

3.2 Artefakty v srdeční frekvenci a stazích dělohy ..... 15

Kapitola 4: Bazální frekvence ..... 19

4.1 Hledání bazální frekvence ..... 19

4.2 Počáteční bazální frekvence ..... 20

4.3 Prostřední bazální frekvence ..... 20

4.4 Hledání konečné bazální frekvence ..... 20

Kapitola 5: Hledání kontrakcí 23

5.1 Určení kontrakcí ..... 23

Kapitola 6: Určování decelerace a akcelerace ..... 25
6.1 Decelerace ..... 25
6.2 Typy decelerací ..... 25
6.2.1 Periodická decelerace ..... 25
6.2.2 Uniformní decelerace ..... 26
6.2.3 Prodloužené decelerace ..... 27
6.2.4 Raná decelerace ..... 27
6.2.5 Pozdní decelerace ..... 28
6.2.6 Variabilní decelerace ..... 29
6.3 Akcelerace ..... 30
6.4 Typy akcelerací ..... 30
6.4.1 Periodické akcelerace ..... 30
6.4.2 Sporadické akcelerace ..... 30

Kapitola 7: Variabilita ..... 33

Kapitola 8: Závěr ..... 35

Literatura ..... 37

Příloha A ..... A

# Obsah obrázků


1 KTG Kardiotokograf BT-300 s LED displejem ..... 7
2 Příklad kardiotokografického záznamu ..... 8
3 Parametry kardiotokografického záznamu ..... 9
4 Externí měření ..... 10
5 Nitroděložní měření ..... 11

6 Příklad naměřených dat ..... 15
7 Signál s artefakty ..... 17
8 Signál po odstranění artefaktů ..... 17

8 Bazální frekvence ..... 19
9 Bazální frekvence ..... 21

11 Kontrakce ..... 24

12 Periodické decelerace ..... 26
13 Rovnoměrné decelerace ..... 26
14 Prodloužené decelerace ..... 27
15 Rané decelerace ..... 28
16 Pozdní decelerace ..... 29
17 Variabilní decelerace ..... 30
18 Sporadické akcelerace ..... 31

19 Normální variabilita ..... 33
20 Snížená variabilita ..... 34
21 Zvýšená variabilita ..... 34

# Obsah tabulek

1 FIGO 1986.....13

# Teoretická část

# Kapitola 1

# Úvod

Kardiotokografie (KTG) je vyšetřovací metoda, která umožňuje sledovat stahy dělohy a ozvy plodu u těhotné ženy a určit jejich vzájemné vztahy v podobě akcelerací a decelerací.

Díky KTG se zmenšila úmrtnost dětí při porodu, jelikož změny na kardiotokografické křivce upozorňují lékaře na snížené okysličení plodu, které může nastat z nejrůznějších příčin. Na základě vyhodnocení KTG se může lékař rozhodnout, zda porod proběhne přirozenou cestou, či je nutné přistoupit k císařskému řezu.

Hodnocení jednoho KTG záznamu od nezávislých porodníků a lékařů mohou být odlišná, proto jsou během posledních let vyvíjeny přístroje, jejichž algoritmy by mohly lékařům a porodníkům při vyhodnocování pomoci. Návrh takového algoritmu je cílem i této práce.

Před porodem (Antepartální monitorování) i během něj (Intrapartální monitorování) se pomocí KTG zaznamenává srdeční frekvence plodu a stahy dělohy. Měření se provádí nitroděložní nebo externí sondou a uvádí se v úderech za minutu (bpm – beat per minut). Tyto způsoby měření budou společně s klasifikací kardiotokogramu a ovlivněním změny FHR podrobněji rozebrány ve druhé kapitole.

Použitá data byla získána z intrapartálním monitorování ve Fakultní nemocnice v Brně. Tato data se skládají ze dvou částí – ze srdeční frekvence plodu a stahů dělohy. Během měření FHR i stahů dělohy se do signálů mohou dostat artefakty. Tyto artefakty mohou být způsobeny vmísením dechové frekvence nebo srdce matky do měřeného signálu. Dalším případem zkreslení signálu může nastat při pohybu matky nebo plodu či při nesprávném měření, například se posunou elektrody nebo může během měření nastat chvilkový výpadek přístroje, kdy naměří pouze nulové hodnoty. Všechny výše zmíněné nepřesnosti se nám projeví na hodnotách a tvaru signálu.

Analýzou kardiotografického signálu se zabývá řada článků, mezi nimi i článek od Ayres de Campos [1], kterým byl inspirován následující postup:

1. **Odstranění artefaktů v signálu FHR a nitroděložního tlaku**
   Artefakty jsou nežádoucí signály, které se do měřeného signálu dostanou chybným měřením. Postup při odstranění artefaktů je popsán ve třetí kapitole.
2. **Hledání bazální frekvence**
   Konečná bazální frekvence, ze které jsou určeny akcelerace a decelerace, je složena ze tří různých bazálních frekvencí. Tyto bazální frekvence jsou získány filtrováním signálu rychlosti srdce plodu přes Butterworthův filtr. Přesnější postup je rozebrán ve čtvrté kapitole.
3. **Detekce děložních kontrakcí**
   Kontrakce jsou detekovány, pokud se prudce zvýší hodnota nitroděložního tlaku. Kontrakce a jejich detekce jsou podrobněji rozebrány v páté kapitole.

4. **Detekce decelerací**
   Decelerace je definována jako snížení FHR oproti bazální frekvenci. Hledání decelerací společně s hledáním akcelerací se objeví v šesté kapitole.
5. **Detekce akcelerací**
   Akceleraci lze popsat jako zvýšení FHR oproti bazální frekvenci.
6. **Ohodnocení variability**
   Variabilita je charakterizována jako oscilace FHR signálu a její ohodnocení se objeví v sedmé kapitole.

## Hledání a odstranění artefaktů

Inspirací pro rozpoznání artefaktů byl článek od Ayres de Campos[1], ve kterém je artefakt nalezen, pokud je hodnota dvou sousedních vrcholů větší než 25 bpm. Hlavní výhoda této metody je, že se během úpravy signálu neodstraní drobné oscilace, pomocí kterých se bude ohodnocovat variabilita.

Artefakty mohou být též odstraněny, podle článku Taylora[2], přefiltrováním signálu přes nízkopásmový filtr, čímž se signál celkově vyhladí.

## Bazální frekvence a možnosti jejího hledání

Podle FIGO (článek [8]) je definice bazální frekvence následující: Bazální frekvence je definována jako střední úroveň stabilního FHR, tedy pokud neobsahuje zrychlením ani zpomalením.

Bazální frekvence je získána z FHR signálu a projeví se v ní poklesy a vzestupy signálu. Zároveň se podle ní určují akcelerace i decelerace. Tady nastává „začarovaný kruh“, kdy je bazální frekvence závislá na akceleracích a decelerací a ty jsou zároveň závislé na ní.

Hledáním bazální frekvence se již zabývala řada článků, jejichž postupy jsou dosti odlišné. Příklady několika postupů:

Podle Taylora[2], jehož článek se stal inspirací pro tuto práci, se výsledná bazální frekvence skládá ze tří bazálních frekvencí (podrobnější popis je uveden ve čtvrté kapitole). Výhodou této metody je největší podobnost s FIGO, kdy z jedné části vychází druhá.

Podle Jezewski[16] je odhad baseliny založený na nelineárním filtrování, kde se nastavení filtru mění pomocí amplitudy vstupního signálu a některých dalších statistických parametrů záznamu.

Postup podle Jimeneze[17] je následující. Algoritmus se rozdělí do třech kroků. V prvním kroku se vyhladí časová řada. Ve druhém kroku jsou nalezeny prudké změny pomocí prahů a první derivace amplitudy, tyto hodnoty budou interpolovány. Ve třetím kroku se určí bazální frekvence, kdy se data přefiltrují přes nízkopásmový filtr třetího řádu.

Bazální frekvence je důležitá pro analýzu signálu hned z několika důvodů. Těmi jsou již zmíněné decelerace a akcelerace (budou podrobněji rozebrány v šesté kapitole), dále její hodnota slouží k detekci tachykardie a bradykardie.

Normální bazální frekvence plodu je definována mezi 110 a 150 bpm. Pokud bazální frekvence rychlosti překročí 150 bpm, může být detekována tachykardie. Pokud je nižší než 110 bpm může značit bradykardii.

## Kontrakce a jejich určení

Děložní kontrakce jsou mimovolné stahy hladkého děložního svalstva, které matka nemůže vědomě ani vyvolat ani zastavit. Jejich intenzita a efektivita je ovlivňována různými faktory, například chůzí nebo léky. Kontrakce způsobují otevírání a ztenčování děložního hrdla, a tak umožňují sestup plodu.

Na tokogramu (viz obrázek 3) se hodnotí bazální tonus dělohy, délka kontrakčního cyklu, délka mezikontrakčního období, amplituda kontrakce (není objektivní známkou síly kontrakce) a trvání kontrakce, jejichž definice byly převzaty z knihy Porodnictví[9].

Pro nalezení kontrakcí je nejdůležitější doba trvání kontrakce, která se pohybuje mezi 45 a 90 s, a amplituda kontrakce.

Hledání kontrakcí se uskutečňuje na signálu nitroděložního tlaku, ve kterém jsou již odstraněny artefakty. Dále je možné tento signál vyhladit pomocí nízkopásmového filtru třetího řádu, což vede k odstranění menších zákmitů.

Jelikož by se bazální tonus, nitroděložní tlak mezi kontrakcemi, měl a začátku první doby porodní pohybovat okolo 15 torr a ve druhé době porodní dokonce kolem 20 torr (tyto hodnoto jsou převzaté z knihy Porodnictví[9]), je možné nastavit práh, který pokud signál překročí a dále bude splňovat požadavky na dobu trvání kontrakce, bude možné tento signál považovat za kontrakci.

Přesná amplituda, které by měl tokografický signál dosáhnout, aby mohl být prohlášen za kontrakci, nebyla v žádném článku z použité literatury nalezena.

Podle diplomové práce Mackové [19] se intenzita kontrakcí do 20 torr klasifikuje jako slabá a pokud přesáhne 60 torr, mluvíme o silné kontrakci. Ve druhé době porodní se intenzita kontrakce pohybuje okolo 80 torr.

Jelikož není přesně daný práh, pomocí kterého by bylo možné kontrakce najít, bude jeho hodnota pro tuto práci nastavena na 50 torr.

## Decelerace a akcelerace

Decelerace jsou definovány jako snížení rychlosti srdce o více než 15 úderů po dobu více než 15 s a méně než 3 minuty. Decelerace mohou být spojeny s aktivitou dělohy, není to však podmínkou.

Deceleraci srdeční frekvence lze rozdělit:

- **Periodické**
  Periodické decelerace (viz obrázek 12) jsou opakující se zpomalení v souvislosti s kontrakcemi.
- **Uniformní (rovnoměrnou) deceleraci**
  O dvou kontrakcích lze prohlásit, že jsou uniformní (viz obrázek 13), pokud obsahy jejich ploch společně s jejich délkou a hloubkou, jsou podobné.
- **Prodlouženou deceleraci**
  Prodloužená decelerace, viz obrázek 14, je definována, pokud je frekvence srdce nižší než 60 - 80 bpm po dobu více než 2 minut nebo nižší než 100 bpm po dobu více než 3 minut. Prodloužená decelerace je také přidružena, pokud matka leží na zádech či zvrací.

Decelerace, které jsou periodické a zároveň uniformní, lze ještě rozdělit do tří velkých skupin podle závislosti na stazích dělohy:

- **Raná (Časná) decelerace**
  Rané decelerace doprovází kontrakci. Lze je vyjádřit jako reakci srdce plodu na děložní stahy, kdy se jeho frekvence snižuje či zvyšuje během zvýšení či snížení nitroděložního tlaku.
- **Pozdní decelerace**
  Pozdní decelerace jsou určeny, pokud je rozdíl mezi vrcholem kontrakce a začátkem decelerace 20 s.
- **Variabilní decelerace**
  Variabilní decelerace jsou decelerace, které mění svůj tvar, a jejich vzdálenost od kontrakce je proměnná.

Akcelerace je definována jako občasné zvyšování srdeční rychlosti o více než 15 úderů od srdeční bazální frekvence po dobu delší než 15 s a kratší než 3 minuty.

Akcelerace se rozdělují do dvou skupin:

- **Periodické akcelerace**
  Periodické akcelerace jsou opakující se zrychlení v souvislosti s kontrakcemi. Vznikají při přísunu krve z placenty k plodu. Periodické akcelerace ředíme do suspektního záznamu.
- **Sporadické akcelerace**
  Sporadické akcelerace nejsou závislé na kontrakcích a jsou reakcí na pohyb plodu nebo na akustické či mechanické podněty. Jsou nezbytné u fyziologického záznamu, kde se musí objevit dvě akcelerace během dvaceti minut.

## Variabilita a její druhy

Podle FIGO [8] v srdeční frekvenci plodu neustále probíhají malé změny. Těmto malým změnám se říká krátkodobá variabilita (STV). Vzhledem k tomu, že jsou tyto

změny periodické ve směru a velikosti, mají za následek oscilace srdeční frekvence plodu kolem své střední hodnoty. Tyto oscilace jsou nazývány dlouhodobé variability.
V FHR záznamu je krátkodobá variabilita překrytá dlouhodobou variabilitou pomocí malých vychýlení, které nelze rozeznat pouhým okem. To má za následek, že se v klinické praxi používá pouze jeden termín pro variabilitu, čímž se automaticky myslí dlouhodobá variabilita. Dlouhodobá variabilita se vyznačuje frekvencí a amplitudou kmitů. Zde nastává problém, protože je těžké frekvenci správně určit, a proto je variabilita obvykle pouze popisem amplitudy kmitů kolem bazální frekvence.

Variability je velice důležitá pro určení vývoje nervové soustavy plodu. Jak již bylo nepřímo zmíněno, variabilita se dělí na dvě skupiny: krátkodobé variability (STV, Short-term variability) a dlouhodobé variability (LTV Long-term variability). Krátkodobá variabilita (STV) představuje průměrný absolutní rozdíl mezi jednotlivými údery po dobu 3,75 s (tato hodnota je převzatá z článku C. F. van Heteren[14]).

V článku Bernadese [10] je následující popis dlouhodobé variability. Dlouhodobá variabilita byla definována jako rozdíl mezi nejvyšší a nejnižší FHR v plovoucím minutovém okně. Tato variabilita je považována za normální (viz obrázek 19), pokud byl rozdíl maxima a minima mezi 5 - 25 bpm. Snížená, viz obrázek 20, je určena, pokud je rozdíl minima a maxima menší než 5 bpm, a zvýšená, viz obrázek 21, je určena, pokud je rozdíl vyšší než 25 bpm.

Podle článku Cesarelli [21] je v současné době větší pozornost věnována krátkodobé variabilitě (STV), která se vztahuje k činnosti a reakci srdce plodu na autonomní nervové řízení. Podle jeho článku není jednotná metoda pro výpočet krátkodobé variability v FHR. Tomuto tématu se věnuje řada článků, ve kterých jsou použity různé vzorce, které se používají v klinické i vědecké praxi.

Vztah mezi LTV a STV může být použit k určení vysokofrekvenčního sinusoidového vzoru, kdy časové rozpětí, během kterého je variabilita hodnocena, působí jako filtr. Krátkodobá variabilita může odrážet pouze vysokofrekvenční oscilace a dlouhodobá detekuje pomalejší oscilace. Hodnota LTV se zvyšuje v přítomnosti nízkofrekvenčního sinusoidového vzoru, ale zároveň není ovlivněna přítomností vysokofrekvenčního rytmu. Hodnota STV se zvyšuje při vysokofrekvenčním sinusoidovém vzoru, ale není ovlivněna nízkofrekvenčním vzorem. Tyto informace byly převzaty z článku Reddy[22].

Sinusoidní průběh oscilací je zvláštní druh variability, jejíž vzor připomíná sinusovku. Tento průběh je obrazem chronické hypoxie.

Podle FIGO[8] přítomnost sinusoidového vzoru značí patologický záznam (viz Tabulka 1)

# Kapitola 2

# Měření srdeční frekvence a stahů dělohy

Tato kapitola se zabývá měřením srdeční frekvence plodu a kontrakcí. Dále jsou zde zmíněny způsoby měření, klasifikace kardiotokogramu podle FIGO [8], zápisem kontrakcí a ovlivněním změn v srdeční frekvenci.

## 2.1 Kardiotokografie

Kardiotokografie (KTG) je vyšetřovací metoda, která umožňuje sledovat stahy dělohy a ozvy plodu u těhotné ženy a určit jejich vzájemné vztahy v podobě akcelerací a decelerací.

**Obrázek 1 KTG Kardiotokograf BT-300 s LED displejem (Převzatý z Euro Medical) [13]**

Výstupem z kardiotokografu (obrázek 1) je kardiotokogram (viz obrázek 2), který se rozděluje na dvě části – kardiotachogram a tokogram. Kardiotachogram zaznamenává srdeční frekvenci, která se udává v úderech za minutu (bpm). Tokogram zaznamenává činnost dělohy a jeho hodnoty se uvádí v torr. Rozdělení kardiotachogramu na tři typy frekvenčních změn a jejich popis byl převzat od docentky Měchurové[11].

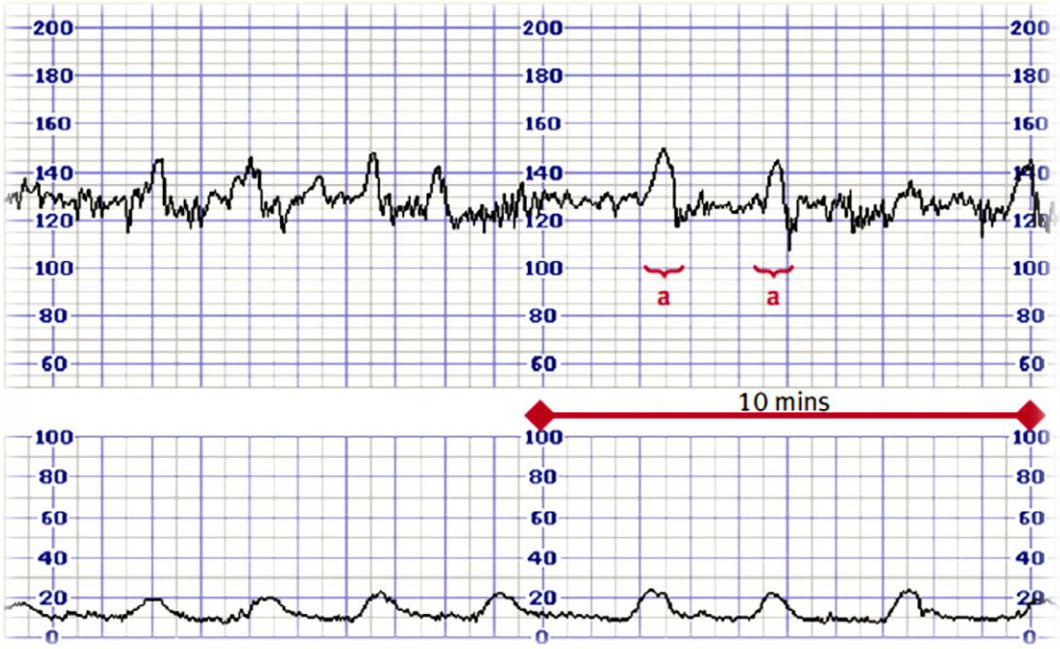


**Obrázek 2 Příklad Kardiotokografického záznamu (převzatý z Peripartum and intrapartum assessment of the fetus[4]). Rychlost posunu papíru 1 cm/min. (a) akcelerace.**

- Kardiotachogram (viz obrázek 3) - zaznamenává tři typy frekvenčních změn
  - Dlouhodobé frekvenční jevy

    Dlouhodobé frekvenční jevy lze rozdělit na tři skupiny – normokardie, tachykardie a bradykardie. Normokardie je detekována, pokud jsou hodnoty bazální frekvence v rozpětí mezi 110 – 150 bpm. Tachykardii je nalezena v záznamu, ve kterém se rozpětí FHR pohybuje mezi 150 – 170 bpm nebo jeho bazální frekvence nabývá hodnoty 170 bpm a více. Bradykardii je detekována, pokud bazální frekvence má hodnotu 100 bpm a méně a hodnoty FHR se pohybují mezi 100 a 110 bpm.
  - Střednědobé frekvenční jevy

    Střednědobé frekvenční jevy se dělí na dvě velké skupiny, jimiž jsou:
    1. Akcelerace – zrychlení FHR
    2. Decelerace – zpomalení FHR
  - Krátkodobé frekvenční jevy

    Krátkodobým frekvenčním jevem je oscilace neboli variabilita. Podle amplitud oscilací se dělí na normální, sníženou a zvýšenou.

- Tokogram - zaznamenává činnost dělohy.

  Na tokogramu (viz obrázek 3) se hodnotí bazální tonus dělohy, délku kontrakčního cyklu, délku mezikontrakčního období, amplitudu kontrakce (není objektivní známkou síly kontrakce) a trvání kontrakce. Definice níže těchto pojmů byly převzatý z knihy Porodnictví[9].

  **Amplituda** – výška nitroděložního tlaku na vrcholu kontrakce.

  **Trvání** – časový úsek od začátku do konce kontrakce; normální trvání kontrakce je 45–90 s.

  **Frekvence** – počet kontrakcí v období 10 minut, počítá se od začátku jedné do začátku další kontrakce. Na začátku 1. doby porodní je frekvence kontrakcí asi 2 za 10 minut, ke konci otevírací fáze se zvyšuje na 4 kontrakce za 10 minut, ve 2. době porodní dosahuje pěti kontrakcí během 10 minut.

  **Tvar** – normální kontrakce má dobře formovaný zvonovitý tvar.

  **Bazální tonus** – nitroděložní tlak mezi kontrakcemi. Na začátku 1. doby porodní se pohybuje kolem 15 torr, ve druhé době porodní stoupá na 20 torr.

  **Mezikontrakční období** – časový úsek od konce jedné kontrakce do začátku další.

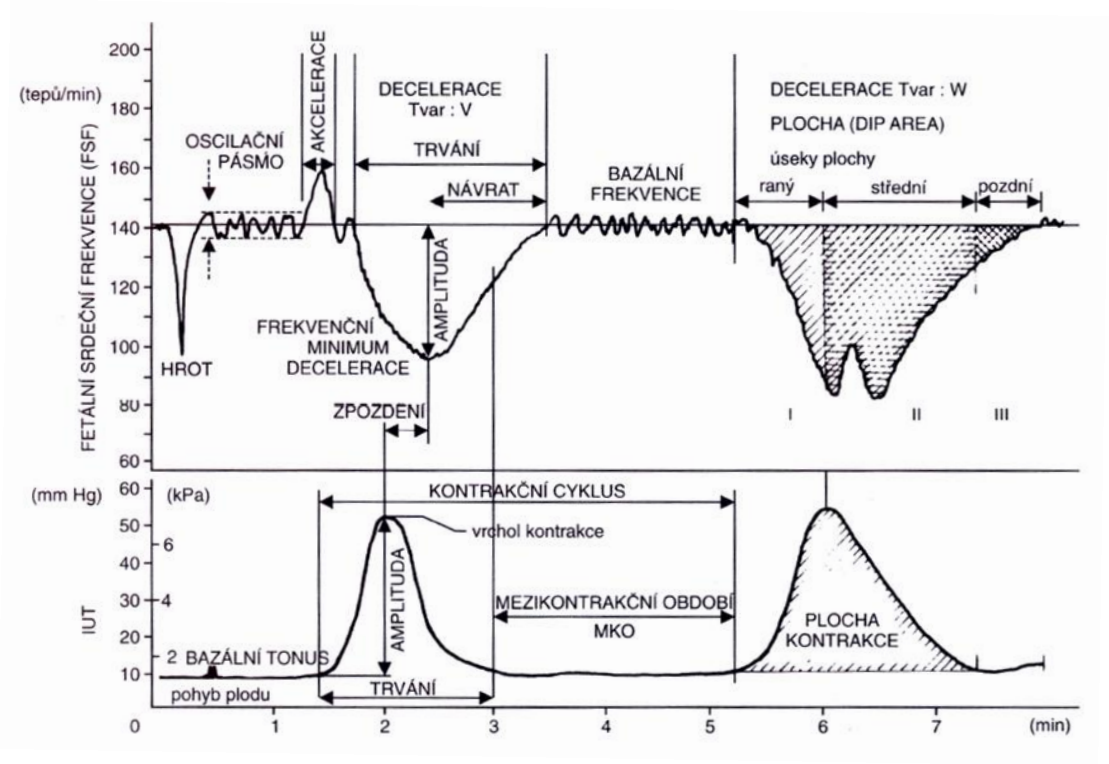


Obrázek 3 Parametry KTG (převzato z Porodnictvi [9])

Změny na kardiotokografické křivce upozorňují lékaře na snížené okysličení plodu, které může nastat z nejrůznějších příčin.

Měření se v dnešní době provádí opakovaně u těhotných žen od ukončeného 36. týdne těhotenství a trvá zhruba patnáct až dvacet minut, pokud tato doba nestačí,

může se trvat 40 minut. Tomuto měření si říká antepartální monitorování. Druhým monitorováním je intrapartální, které se provádí v průběhu porodu. Na základě intrapartálního monitorování se může lékař rozhodnout, zda porod proběhne přirozenou cestou nebo je nutné přistoupit k císařskému řezu.

**Zápis kontrakcí**

Frekvence kontrakcí by měla být 2 až 3 kontrakce každých 10 minut během výchozí fáze prvního stupně, obvykle zvyšujícího k čtyřem k pěti kontrakcím každých 10 minut během poslední fáze první doby porodní. Řídké kontrakce mohou způsobit pomalý rozvoj a prodloužení porodu. Pokud se toto prodlužování zvyšuje, může se stát riskantní pro plod. Více než 5 kontrakcí každých 10 minut zmenšuje přísun kyslíku k plodu, což může vést k nenávratnému poškození tkání a dokonce i orgánů plodu (viz článek docentky Měchurové[11]).

## 2.2 Způsoby měření srdeční frekvence a stahů dělohy

Měření srdeční frekvence se provádí dvěma způsoby externím a nitroděložním měřením. Záznamy měření se od sebe liší nejen tvarem křivky ale i množstvím artefaktů.

Při externím měření (viz obrázek 4) se používá ultrazvukový senzor, který zaznamenává rychlost srdce plodu FHR přes břišní stěnu i dělohu matky, což způsobuje značné zkreslení a může přinést větší počet artefaktů než při nitroděložním měřením. Pro měření tokografického signálu se používá externí toko převodník. Výsledkem měření je kardiotokogram (viz obrázek 2). Výhodou externího měření je, že lze současně dvěma snímači zaznamenávat srdeční frekvenci u dvojčat.

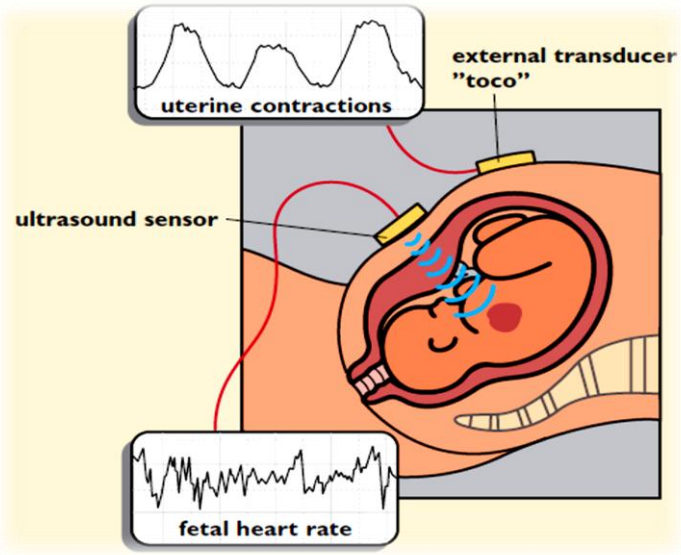


Obrázek 4 Externí monitorování

Nitroděložní měření (viz obrázek 4) se uskutečňuje pomocí skalpové elektrody, která měří EKG plodu. Tato elektroda je připojena přímo na hlavičku plodu. Pro měření stahů dělohy se používá nitroděložní převodník tlaku. Výsledkem nitroděložního měření je elektrokardiogram (EKG).

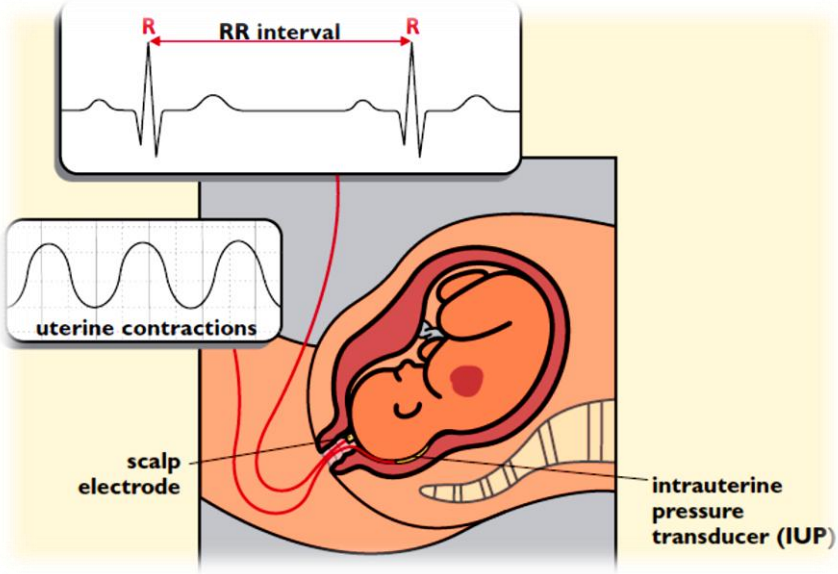


Obrázek 5 Nitroděložní měření

## 2.3 Formy nedostatku kyslíku

Nedostatek kyslíku během porodu lze vyjádřit třemi termíny, hypoxemie, hypoxie a asfyxie, v závislosti na ohrožení života plodu. Hypoxemie znamená snižování obsahu kyslíku v samotné tepenné krvi, chvilková neohrožuje život plodu, jelikož plod se snaží potřebný kyslík zachovat pro nejdůležitější orgány, tedy pro mozek a srdce. Po delší době se může změnit na hypoxii, která znamená další snížení kyslíku, což se projeví na prokrvení okrajových tkání (například prsty). Pokud množství kyslíku stále klesá, mluvíme o asfyxii, která znamená všeobecný nedostatek kyslíku. Tento nedostatek ovlivňuje nejen prokrvení tkáně ale i funkci důležitých orgánů.

Plod se snaží nedostatku kyslíku přizpůsobit. Tyto reakce plodu jsou převzaty z článku od Sundström [5].

### Reakce plodu na hypoxemii

Hypoxemie je první fáze nedostatku kyslíku. V prvním případě se plod brání proti hypoxemii snížením aktivity, což znamená, že snižuje svůj pohyb a dokonce i dýchání, ale zpomaluje i svůj růstu. Všechna tato opatření redukují spotřebu kyslíku. Plod je schopen držet hypoxemii pod kontrolou několik dní nebo týdnů.

### Reakce plodu na hypoxii

Pokud se množství kyslíku stále snižuje, reakce plodu na hypoxemii již není dostačující, proto se postupně přestávají okysličovat okrajové části plodu (prsty, kůže) a veškerá okysličená krev jde k orgánům plodu, především k mozku a srdci. Udržení této situace je možné po dobu několika hodin.

### Reakce plodu na asfyxii

Při asfyxii je nedostatek kyslíku již tak velký, že se riskuje selhání všech orgánů plodu. Nastává maximální uvolnění stresových hormonů. Plod se zvládá přizpůsobit pouze několik minut.

## 2.4 Ovlivnění změny FHR

Hodnota FHR může být ovlivněna mnoha faktory. Například při klidném spánku, kdy se plod téměř nehýbe, budou naměřené jiné hodnoty než při aktivitě plod jako je pohyb nebo kopání. U zdravého plodu lze vidět posuny během spánkových stavů.

Další ovlivnění může být **komprese pupečníku.** Tato komprese snižuje tok krve k plodu a tím se může postupně snižovat FHR.

Změny v rychlosti srdce plodu mohou nastat i při **vnějších podnětech**. Jedním z nich je například poloha matky při měření, kdy se naměřené záznamy liší, pokud matka leží na zádech či na boku.

Dalším faktorem může být i **zvýšení teploty** matky, což způsobuje zvýšení spotřeby kyslíku plodu a toku krve ve tkáních. To může mít za následek tachykardii plodu.

Tyto změny se v algoritmu nijak neprojeví, jsou zde uvedeny pouze pro představu, že hodnoty FHR neovlivňují pouze kontrakce.

## 2.5 Klasifikace KTG podle FIGO 1986

Klasifikace KTG se podle FIGO[8] rozlišuje na dvě skupiny. První skupinou je klasifikace antepartálního monitorování a druhou je klasifikace intrapartální monitorování. Jelikož použitá data jsou získána pouze monitorování při porodu, bude zde popsána pouze klasifikace intrapartálního monitorování.

Při klasifikaci se v záznamu KTG vyhodnocuje hodnota bazální frekvence, přítomnost akcelerací a decelerací a určení typu variability. Podle těchto údajů lze určit, zda daný záznam patří mezi fyziologický, suspektní či patologický záznam. Hodnoty jednotlivých částí jsou uvedeny v tabulce 1.

| Frekvenční jevy | Fyziologický záznam | Suspektní záznam | Patologický záznam |
|---|---|---|---|
| Bazální frekvence | **110 – 150** | **100 – 110**<br>**150 - 170** | **< 100**<br>**> 170** |
| Oscilační pásmo (variabilita) | **10 - 25** | **5 – 10**<br>**> 25** | **<5**<br>**sinusoida** |
| Nulové přechody/min | **6** | **2 – 6** | **< 2** |
| Akcelerace/20 min | **2 a více** | **periodické** | **žádné** |
| Decelerace | **žádné** | **sporadické** | **periodické jakéhokoliv typu** |

Tabulka 1 FIGO 1986

## 2.6 Definice kardiotokogramu plodu během porodu

Podle FIGO (údaje převzaty z článku[8]) se záznam KTG plodu během porodu (intrapartální monitorování) dělí podle svých vlastností do třech velkých skupin:

- Normální (fyziologický) vzor
- Podezřelý (suspektní) vzor
- Patologický vzor

### 2.6.1 Normální vzor

Normální (fyziologický) vzor je definován, pokud bazální frekvence rychlosti srdce je mezi 110 a 150 údery za minutu, amplituda variability srdce je mezi 5 a 25 údery za minutu.

### 2.6.2 Podezřelý vzor

Podezřelý (suspektní) vzor lze klasifikovat, pokud bazální frekvence rychlosti srdce je mezi 150 a 170 bpm nebo 100 a 110 bpm, dále amplituda variability srdce je mezi 5 a 10 bpm po více než 40 min nebo je variabilita zvýšená okolo 25 bpm, dále obsahuje variabilní decelerace.

### 2.6.3 Patologický vzor

Patologický vzor se klasifikuje, pokud bazální frekvence rychlosti srdce je nižší než 100 bpm nebo vyšší než 170 bpm. Přetrvávání variability srdeční frekvence je menší než 5 bpm po dobu delší než 40 min. Podezřelý vzor také zahrnuje několik variabilních nebo pozdních decelerací, které jsou navíc prodloužené.

# Praktická část

# Kapitola 3

# Data a jejich předzpracování

Tato kapitola bude věnována datům, která byla použita v této práci a jejich předzpracování, což znamená určit a odstranit artefakty, které se do signálů mohly dostat chybným měřením.

## 3.1 Data

Použité záznamy KTG byly získány z Fakultní nemocnice v Brně a jejich vzorkovací frekvence je 4 Hz. Jak již bylo zmíněno, data se rozdělují na dvě části – na srdeční frekvenci a stahy dělohy.

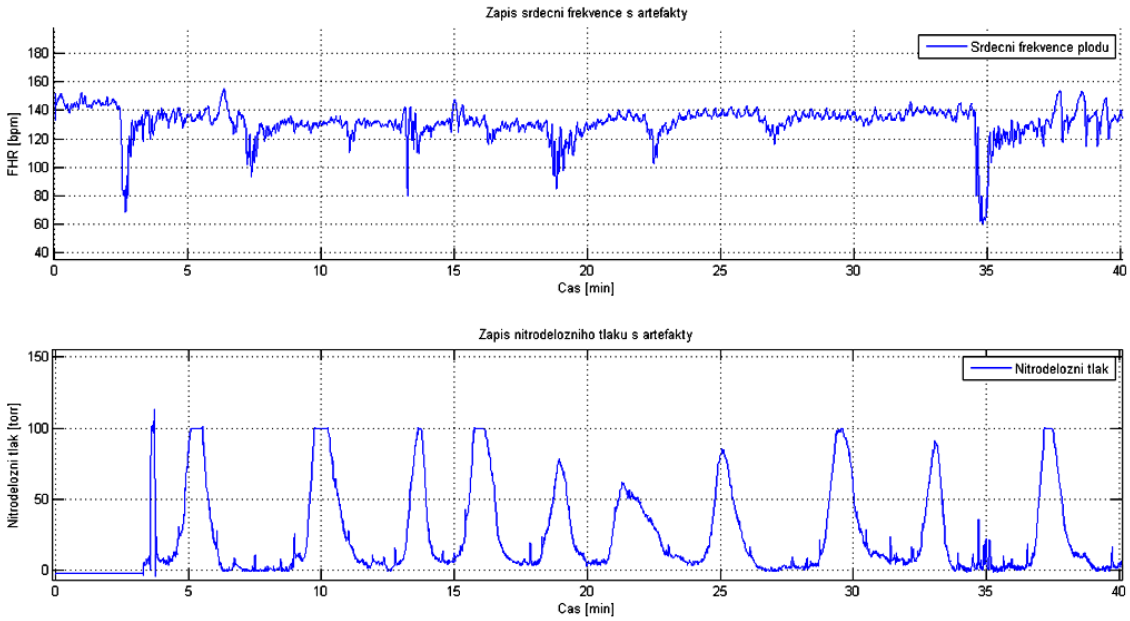


Obrázek 6 Příklad naměřených dat

## 3.2 Artefakty v srdeční frekvenci a ve stazích dělohy

Artefakty (viz obrázek 7), jak již bylo zmíněno, jsou nežádoucí signály, které se mohou objevit v měřeném signálu chybným měřením. Mohou být způsobeny například vmísením srdeční frekvence matky nebo zaznamenáním jejího dechu, či mohou nastat, pokud přístroj z jakéhokoliv důvodu přestane měřit.

Lze je rozpoznat, pokud hodnota dvou vedlejších vrcholů je větší než 25 bpm (viz již zmíněný článek od Ayres de Campos[1]). Pokud je detekována tato odchylka je

třeba ji nahradit jiným signálem. Jelikož není známo, jak daný signál v tomto intervalu má skutečně vypadat, lze ho nahradit pomocí lineární interpolace.

Postup pro odstranění artefaktů v srdeční frekvenci je stejný jako postup pro odstranění artefaktů v nitroděložním tlaku.

```
For i=2:length(signal)-1
        If(signal(i-1)>signal(i))&&(signal(i)<signal(i+1)))
                Vrcholy ←signal(i)
        elseif(signal(i-1)<signal(i)) &&(signal(i)>signal(i+1)))
                Vrcholy← signal(i)
        end
end

For i=1:length(Vrcholy)-1
        If((Vrcholy (i)+25> Vrcholy (i+1)) || (Vrcholy (i)-25< Vrcholy (i+1)))
                Artefakty ← Vrcholy (i)
                Vrcholy (i-1): Vrcholy (i+1) ← nahrazení pomocí lineární
                                               interpolace
        end
end
```

Vstupem do tohoto algoritmu je signál, což může být srdeční frekvence plodu i nitroděložní tlak. Výstupem je signál bez artefaktů, ve kterém byly artefakty nahrazeny pomocí lineární interpolace mezi dvěma sousedními vrcholy.

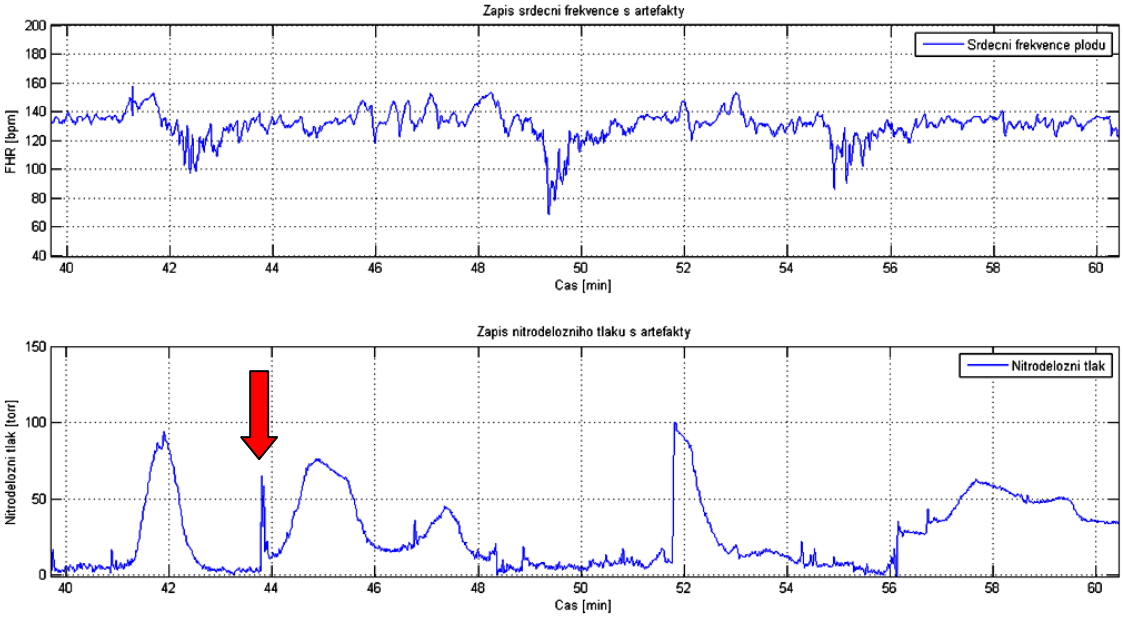


Obrázek 7 Signál s artefaktem (označen šipkou)

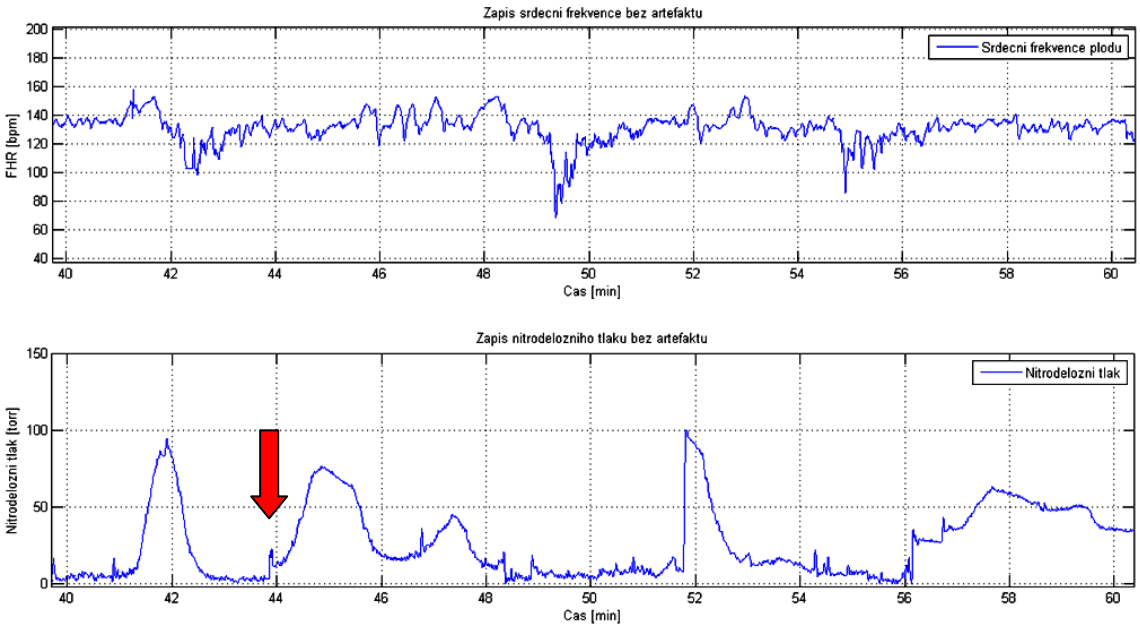


Obrázek 8 Signál po odstranění artefaktu (místo nahrazení označeno šipkou)

# Kapitola 4

# Bazální frekvence

Bazální frekvence je získána z FHR signálu a projeví se v ní poklesy a vzestupy signálu. Zároveň se podle ní určují akcelerace i decelerace. Tady nastává „začarovaný kruh“, kdy je bazální frekvence závislá na akceleracích a decelerací a ty jsou zároveň závislé na ní.

## 4.1 Hledání bazální frekvence

Hledání bazální frekvence FHR lze rozdělit do tří částí. V první části je třeba vytvořit počáteční (Starting) bazální frekvenci, ze které se přefiltrováním a další úpravou stane prostřední (Middle) bazální frekvence. Ta je posledním článkem pro vznik konečné (Final) bazální frekvence. Na obrázku 9 jsou zobrazeny všechny tři popsané bazální frekvence.

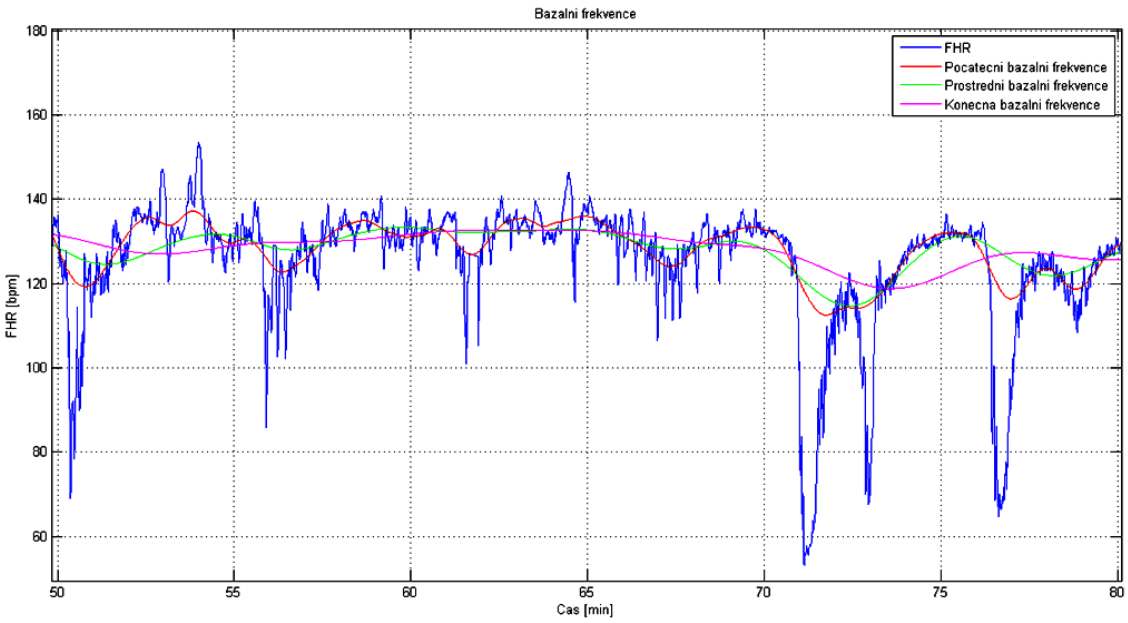


Obrázek 9 Bazální frekvence

## 4.2 Počáteční bazální frekvence

Počáteční bazální frekvence FHR vznikne přefiltrováním signálu, ve kterém jsme již odstranili artefakty, přes Butterworthův filtr třetího řádu. Při této filtraci došlo ke značnému zpoždění, a proto je třeba nalezenou bazální frekvenci posunout směrem k počátku. Jelikož použitý filtr na počátku bazální frekvence vytvořil velký překmit, který nijak necharakterizuje daný signál, je třeba počátek nahradit částí paraboly.

## 4.3 Prostřední bazální frekvence

Hledání prostřední bazální frekvence je o něco složitější než počáteční bazální frekvence. Nejprve je potřeba nahradit odchylky FHR od nalezené bazální frekvence, které jsou větší nebo menší o pět úderu za minutu od bazální frekvence. Pokud je odchylka větší než pět bpm, bude nahrazena hodnotou bazální frekvence v daném čase a přičte se k ní pět bpm. Pokud je odchylka nižší než pět bpm, nahradí se hodnotou bazální frekvence v daném čase a odečte se od ní pět bpm. Poté se vezmou nová data a přefiltrují přes Butterworthův filtr třetího řádu. Po přefiltrování těchto dat vznikne první iterace (první pomocná bazální frekvence), kterou je potřeba kvůli zpoždění posunout, jako v prvním případě. Aby se zamezilo případným nepřesnostem, opět se upraví počátek bazální frekvence, který je poznamenán velkým překmitem.

Teď se opět odstraní odchylky, které jsou od první pomocné bazální frekvence vetší či menší o deset bpm. Opět tyto odchylky budou nahrazeny, ovšem v tomto případě hodnoty vetší než deset bpm se nahradí hodnotou bazální frekvence a přičte se deset úderů za minutu. Pokud je odchylka nižší než deset bpm, bude nahrazena hodnotou bazální frekvence v daném čase a odečte se od ní deset bpm. Ze získaných hodnot pomocí Butterworthova filtru třetího řádu a určí se druhá iterace (druhá pomocná bazální frekvence). U ní je potřeba znovu nahradit začátek a posunout ji k počátku.

Tento cyklus se provede ještě jednou, akorát se od předchozího bude lišit tím, že hodnota odchylek s rozdílem větším než pět budou nahrazeny. Poté se data přefiltrují opět přes Butterworthův filtr třetího řádu. Výsledkem bude prostřední (Middle baseline) bazální frekvence (třetí iterace)

## 4.4 Hledání konečné bazální frekvence

Poslední fází hledání bazální frekvence rychlosti srdce plodu je určit konečnou (Final baseline) bazální frekvenci. Ta lze najít přefiltrováním prostřední (Middle baseline) bazální frekvence, která je již známá z předchozí části, přes Butterworthův filtr třetího řádu. Jelikož i zde dochází ke zpoždění bazální frekvence oproti signálu FHR, tak je nutné finální bazální frekvenci posunout směrem k počátku a nahradit překmit, který vznikl na začátku bazální frekvence, částí paraboly.

Pokud je konečná bazální frekvence nalezena, je třeba ještě určit kontrakce a z těchto dvou parametrů určit typy decelerací a akcelerací.

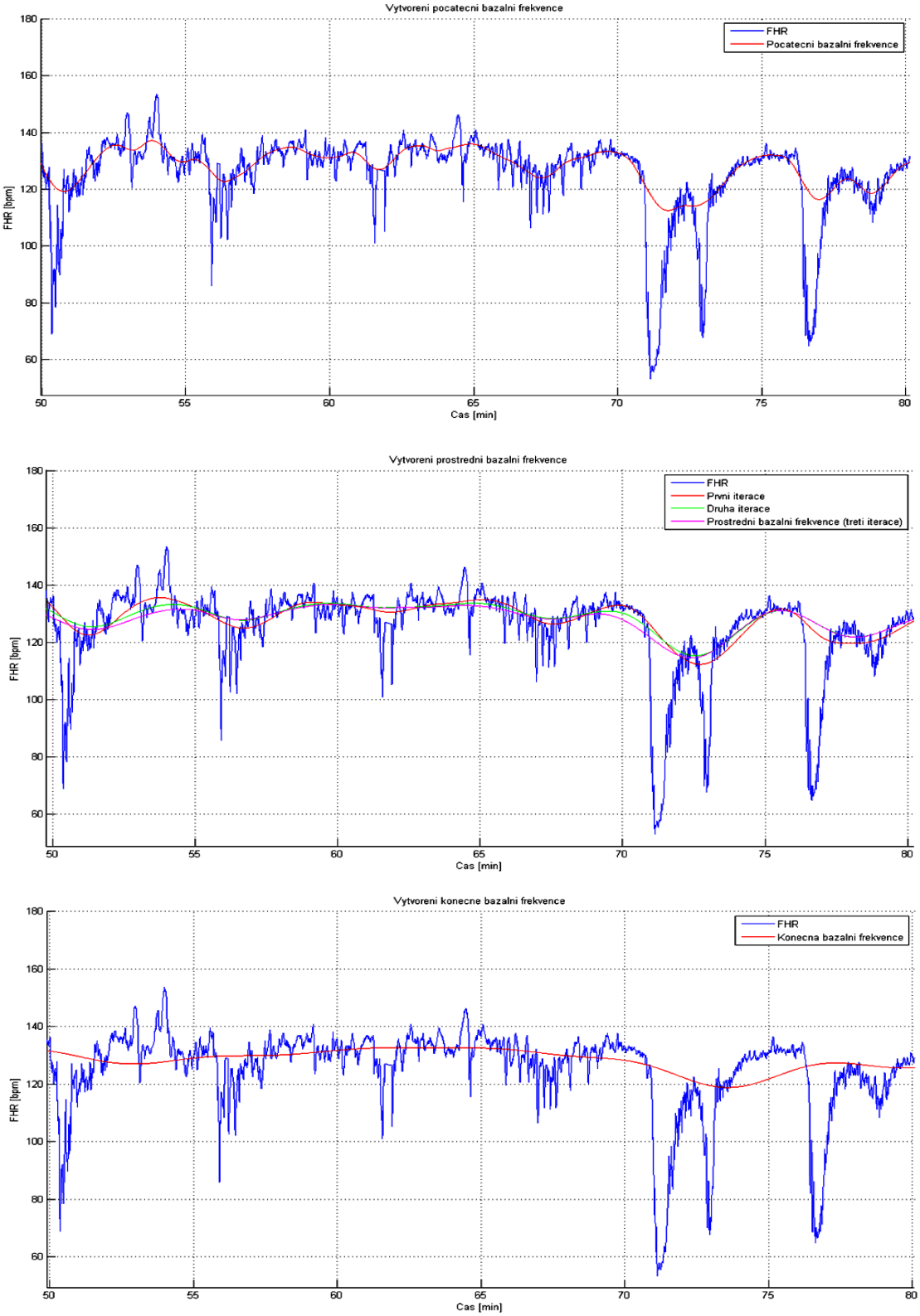


**Obrázek 10 Bazální frekvence, a. počáteční bazální frekvence, b. prostřední bazální frekvence, c. konečná bazální frekvence**

# Kapitola 5

# Hledání kontrakcí

Kontrakce jsou stahy dělohy, pro jejichž určení je nejdůležitější doba jejich trvání, která se pohybuje mezi 45 a 90 s, a amplituda kontrakce.

## 5.1 Určení kontrakcí

Postup pro hledání kontrakcí je následující. Nejprve se najdou všechny hodnoty signálu nitroděložního tlaku, jejichž minimální amplituda je 50 torr. Poté je třeba určit začátky a konce a najít vrcholy. Pokud je vzdálenost mezi začátkem a koncem větší než 45 s (při vzorkovací frekvenci 4 Hz, musí mezi těmito hodnotami být 200 vzorků), je daný interval považován za kontrakci.

Algoritmus pro hledání kontrakcí bude vypadat následovně:

```
for i=1:length(toco)
        if(toco(i)>50)
                Vrcholy ← toco(i)
        end
end

for i=1:length(Vrcholy)
        Zacatek, Konec
        if(Konec-Zacatek > 200)
                Kontrakce ← Zacatek, Konec
        end
end
```

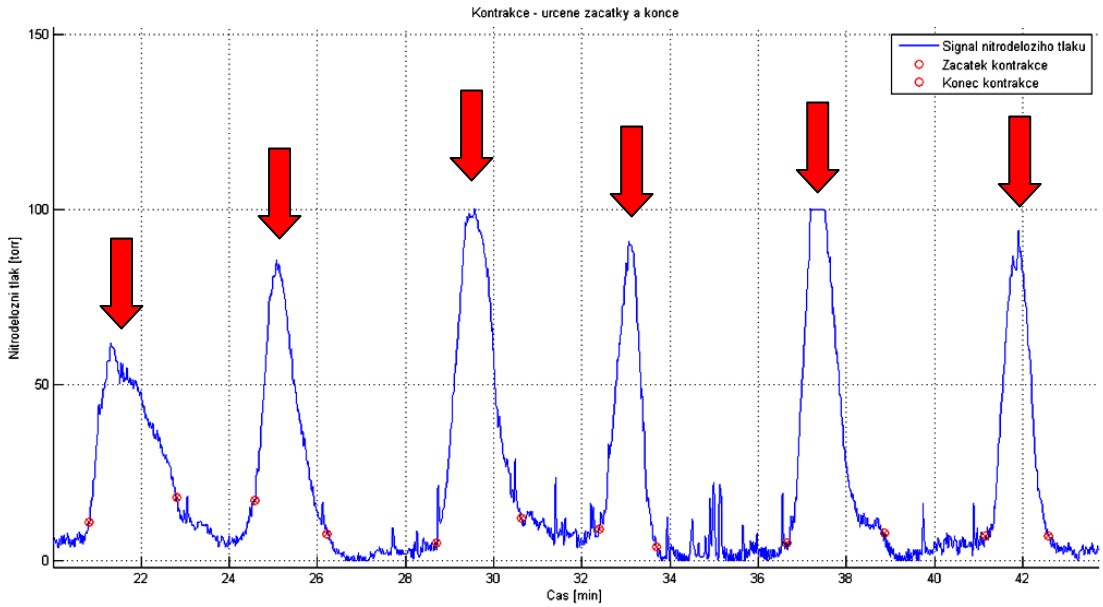


Obrázek 11 Kontrakce (označeny šipkami)

# Kapitola 6

# Určování decelerace a akcelerace

Pomocí akcelerací a decelerací lze určit, zda má plod v děloze dostatek kyslíku nebo trpí hypoxií, hypoxemií či asfyxií. Decelerace i akcelerace můžou nabývat různých tvarů. Jedná se o tvary V (pozvolné klesání a stoupání), U (prudký pokles a též prudký vzestup) a W.

## 6.1 Decelerace

Decelerace jsou definovány jako snížení rychlosti srdce o více než 15 úderů po dobu více než 15 s a méně než 3 minuty.

## 6.2 Typy decelerací

Deceleraci srdce plodu lze rozdělit:

- Periodické
- Uniformní (rovnoměrnou) deceleraci
- Prodlouženou deceleraci

Decelerace, které jsou periodické a zároveň uniformní, lze ještě rezdělit podle závislosti na stazích dělohy do tří skupin:

- Raná (Časná) decelerace
- Pozdní decelerace
- Variabilní decelerace

Při určování typů decelerací je třeba si nejprve určit periodické a rovnoměrné decelerace, z nichž jsou poté určeny rané, pozdní i variabilní decelerace.

### 6.2.1 Periodická decelerace

Periodické decelerace jsou decelerace, které se opakují s určitou periodou, která není pevně daná. Při určování periodické decelerace se porovnávají vzdálenosti jednotlivých decelerací, pokud jsou dvě vzdálenosti stejně dlouhé, případně jedna může být o 20 s větší či menší než druhá, je nalezena periodická decelerace (viz obrázek 12).

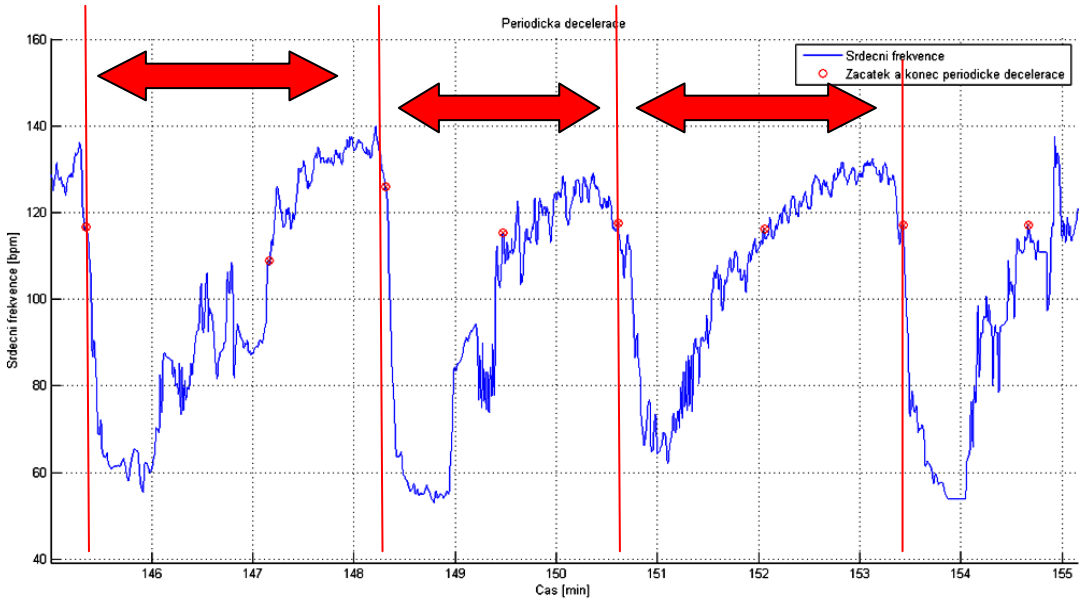


Obrázek 12 Periodické decelerace, rozdíly mezi začátky jednotlivých decelerací jsou označeny šipkami

## 6.2.2 Uniformní decelerace

Uniformní (rovnoměrné) decelerace, viz obrázek 13, má pozvolný začátek a konec a tím má zaoblený tvary. Tvary jednotlivých decelerací jsou si podobné. Neobvyklé pro rovnoměrná zpomalení je snížení srdeční frekvence pod 100 bpm. Pouze rovnoměrná decelerace může být definována jako časná nebo pozdní.

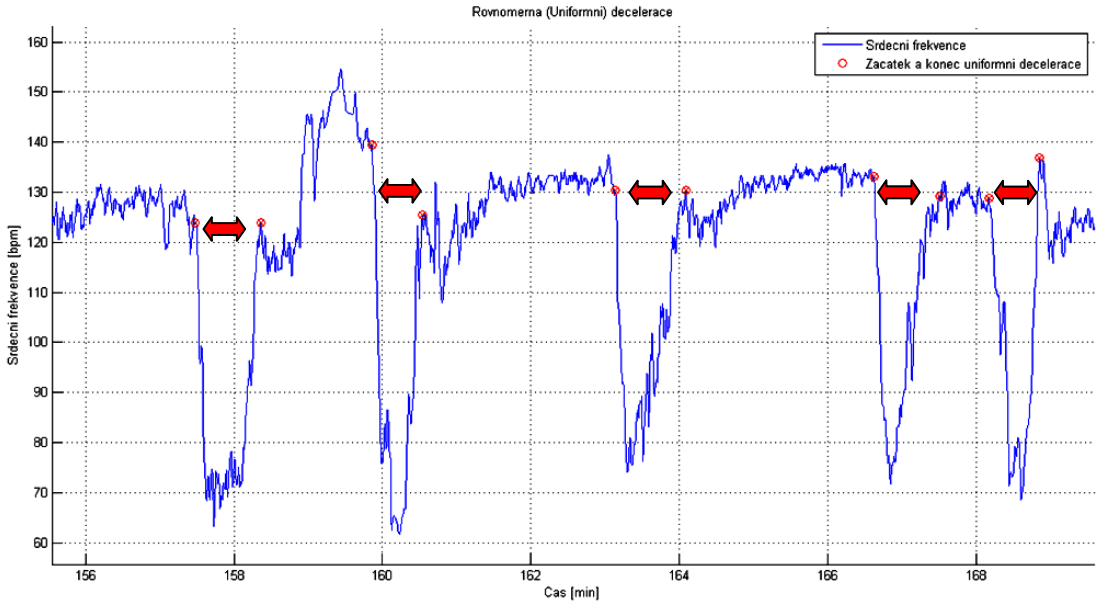


Obrázek 13 Rovnoměrné decelerace

### 6.2.3 Prodloužená decelerace

Prodloužená decelerace, viz obrázek 14, je definována, pokud je frekvence srdce mezi 60 - 80 bpm po dobu více než 2 minut nebo nižší než 100 bpm po dobu nižší než 3 minut.

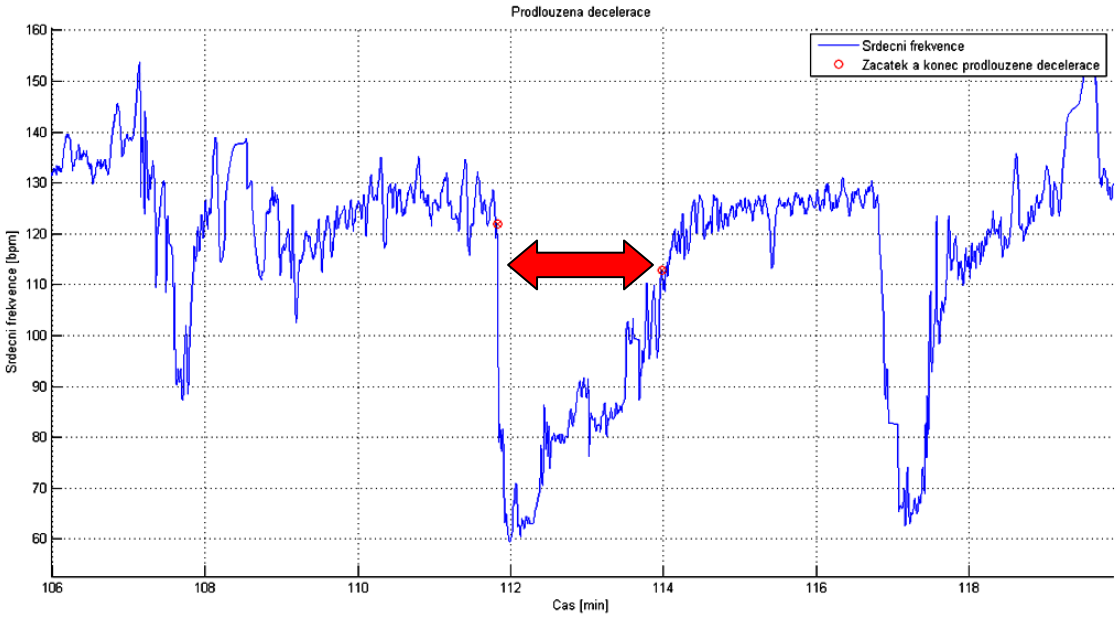


Obrázek 14 Prodloužené decelerace

### 6.2.4 Raná decelerace

Raná decelerace (Early deceleration), viz obrázek 15, je definována jako periodické, uniformní a dočasné snižování srdeční frekvence, které je nižší nebo rovno 60 bpm. Tepová frekvence se na konci kontrakce vrací k základní hodnotě (tyto informace jsou převzaty z knihy Glorie Leifer [18]). V této práci jsou za rané decelerace též považovány decelerace, jejich začátek je posunutý od začátku kontrakce o 20 s. Rané decelerace jsou skoro vždy mírné a netrvají většinou déle než 60 s. Jsou přítomny při každé kontrakci.

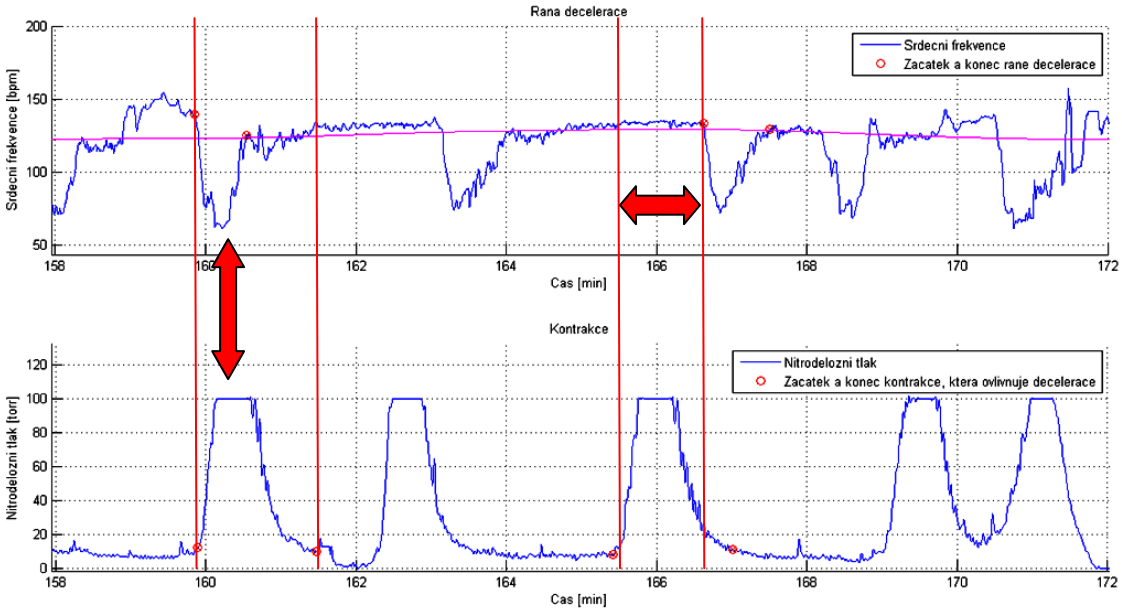


**Obrázek 15 Rané decelerace (u první decelerace označena šipkou, u druhé decelerace je rozdíl začátků nižší než 20 s)**

## 6.2.5 Pozdní decelerace

Pozdní decelerace (Late deceleration), viz obrázek 16, jsou charakterizována rovnoměrným periodickým vzorem.

V knize Porodnictví[9] je uvedeno, že pozdní decelerace je zpoždění mezi začátkem decelerace a vrcholem kontrakce o 20 s a konec decelerace obvykle přesahuje konec kontrakce.

Patologický záznam signalizuje hypoxemii, v horším případě hypoxii plodu. Stupeň hypoxie se zvyšuje s nárůstem amplitudy doby zpoždění, návratu a trvání decelerace. Pozdní decelerace jsou indikací k rychlému ukončení těhotenství.

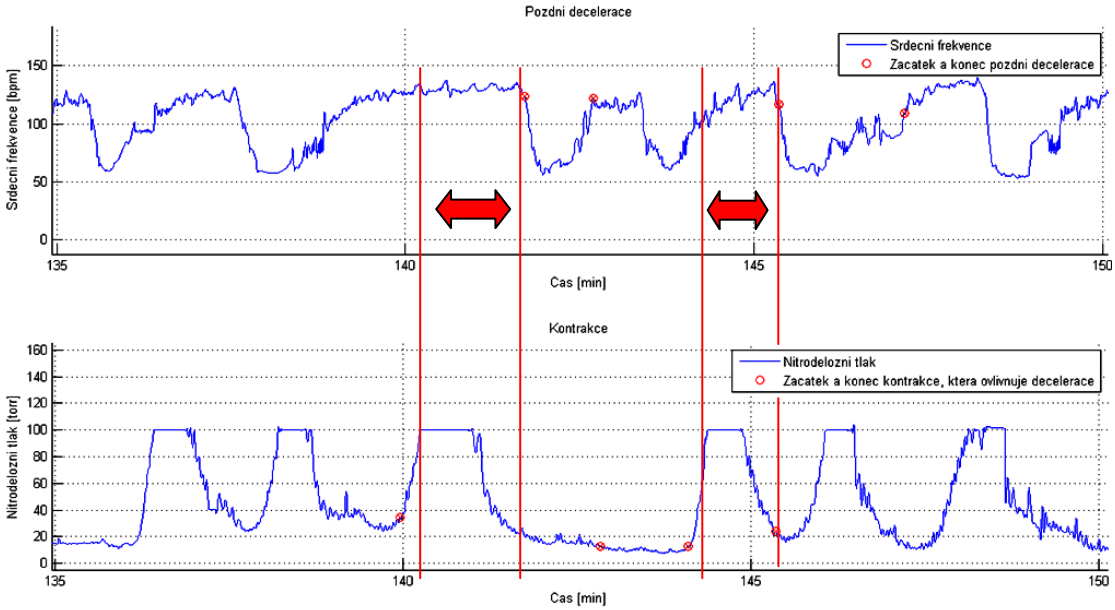


**Obrázek 16 Pozdní decelerace, rozdíl mezi vrcholem kontrakce a začátkem decelerace označen šipkou**

## 6.2.6 Variabilní decelerace

Variabilní (proměnlivá) decelerace (Variability deceleration), viz obrázek 17, je typická tím, že mění své tvary (V, U, W) a má různý časový vztah ke kontrakci. Je charakterizována rychlým poklesem a opět rychlým vzestupem ozev plodu. Tato decelerace je většinou hlubší než časná či pozdní.

Typická proměnlivost decelerace souvisí s kompresí pupeční šňůry (cord compression). Atypická proměnlivost decelerace může indikovat plodovou hypoxemii. Zahrnuje rychlou ztrátu úderů a vzor se může lišit od jedné kontrakce k další.

V knize Porodnictví[9] se mluví o tom, že suspektní záznam lze učit při poklesu do 80 bpm, při době trvání 30 - 60 s nebo při amplitudách < 60 bpm. Patologický záznam je určen při překročení limitních mezí nebo při vymizení oscilací zejména v sestupné fázi decelerace.

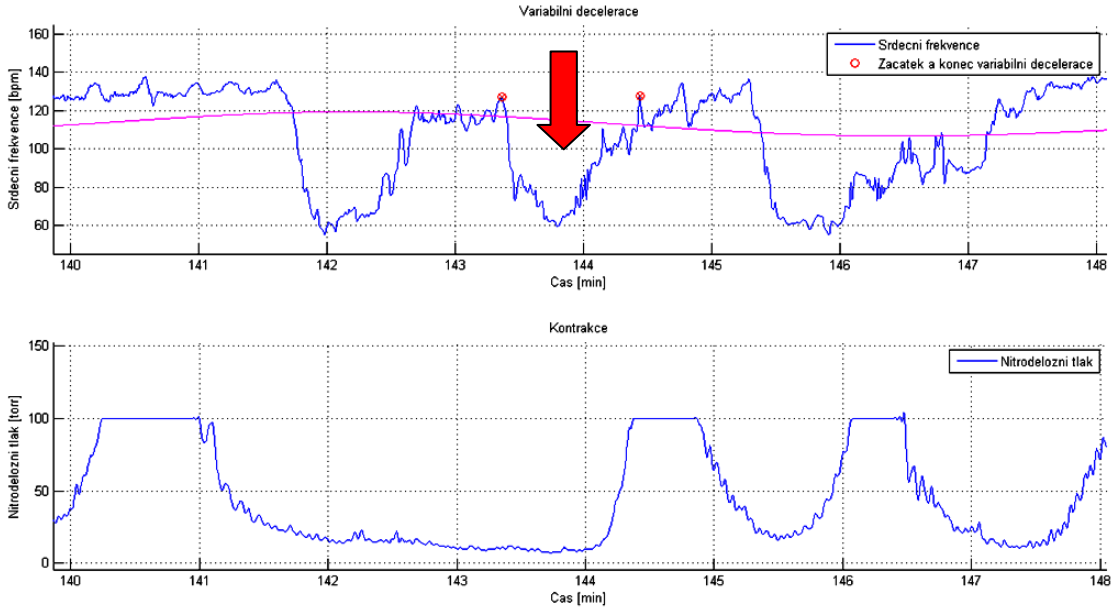


Obrázek 17 Variabilní decelerace, označena šipkou

## 6.3 Akcelerace

Akcelerace je definována jako občasné zvyšování srdeční rychlosti o více než 15 úderů od srdeční bazální frekvence po dobu delší než 15 s a kratší než 3 minuty.

## 6.4 Typy akcelerací

Akcelerace se rozdělují do dvou skupin:

- Periodické akcelerace
- Sporadické akcelerace

### 6.4.1 Periodické akcelerace

Periodické akcelerace, jsou opakující se zrychlení v souvislosti s kontrakcemi. Vznikají při přísunu krve z placenty k plodu. Periodické akcelerace řadíme do suspektního záznamu.

### 6.4.2 Sporadické akcelerace

Sporadické akcelerace, viz obrázek 18, nejsou závislé na kontrakcích a jsou reakcí na pohyb plodu nebo na akustické či mechanické podněty. Jsou nezbytné u fyziologického záznamu, kde se musí objevit dvě akcelerace během dvaceti minut.

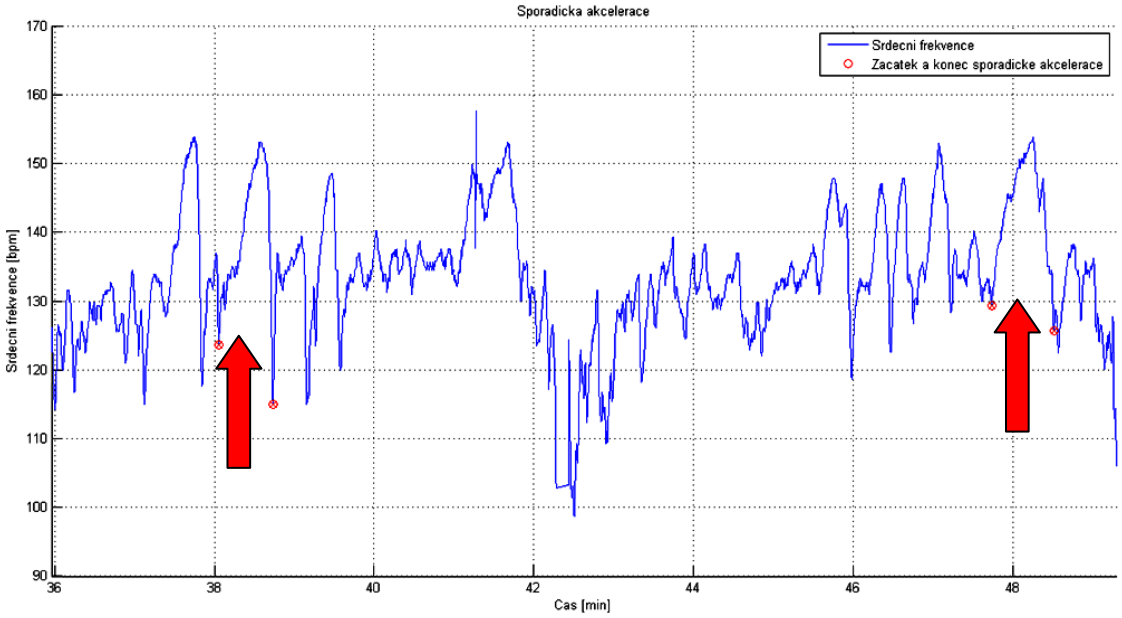


Obrázek 18 Sporadická akcelerace

# Kapitola 7

# Variabilita

Podle FIGO [8] v srdeční frekvenci plodu neustále probíhají malé změny. Těmto malým změnám se říká krátkodobá variabilita (STV). Vzhledem k tomu, že jsou tyto změny periodické ve směru a velikosti a mají za následek oscilace srdeční frekvence plodu kolem své střední hodnoty, jsou tyto oscilace nazývány dlouhodobou variabilitou.

V FHR záznamu je krátkodobá variabilita překrytá dlouhodobou variabilitou pomocí malých vychýlení, které nelze rozeznat pouhým okem. To má za následek, že se v klinické praxi používá pouze jeden termín pro variabilitu, čímž se automaticky myslí dlouhodobá variabilita. Dlouhodobá variabilita se vyznačuje frekvencí a amplitudou kmitů. Zde nastává problém, protože je těžké frekvenci správně určit, a proto je variabilita obvykle pouze popisem amplitudy kmitů kolem bazální frekvence.

Dlouhodobá variabilita byla definována jako rozdíl mezi nejvyšší a nejnižší FHR v plovoucím minutovém okně, které se pohybovalo po 30 s. Pokud je rozdíl minima maxima v okně v rozmezí 5-25 bpm, je v daném okně určena normální variabilita.

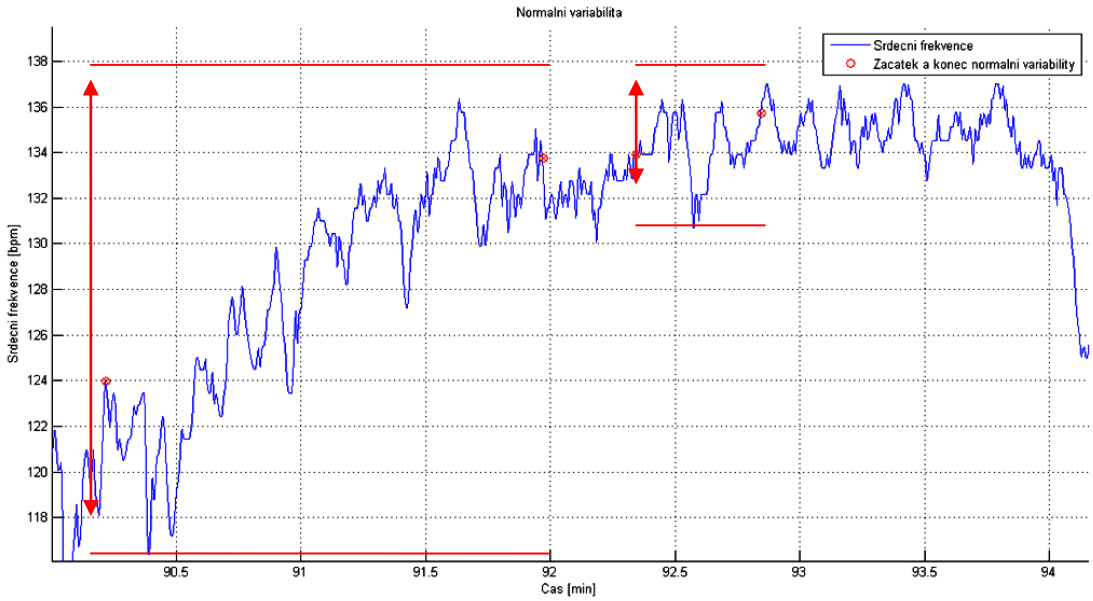


Obrázek 19 Normální variabilita

Snížená, viz obrázek 20, je určena, pokud je rozdíl minima a maxima v minutovém okně menší než 5 bpm, a zvýšená, viz obrázek 21, je nalezena, pokud je tento rozdíl vyšší než 25 bpm.

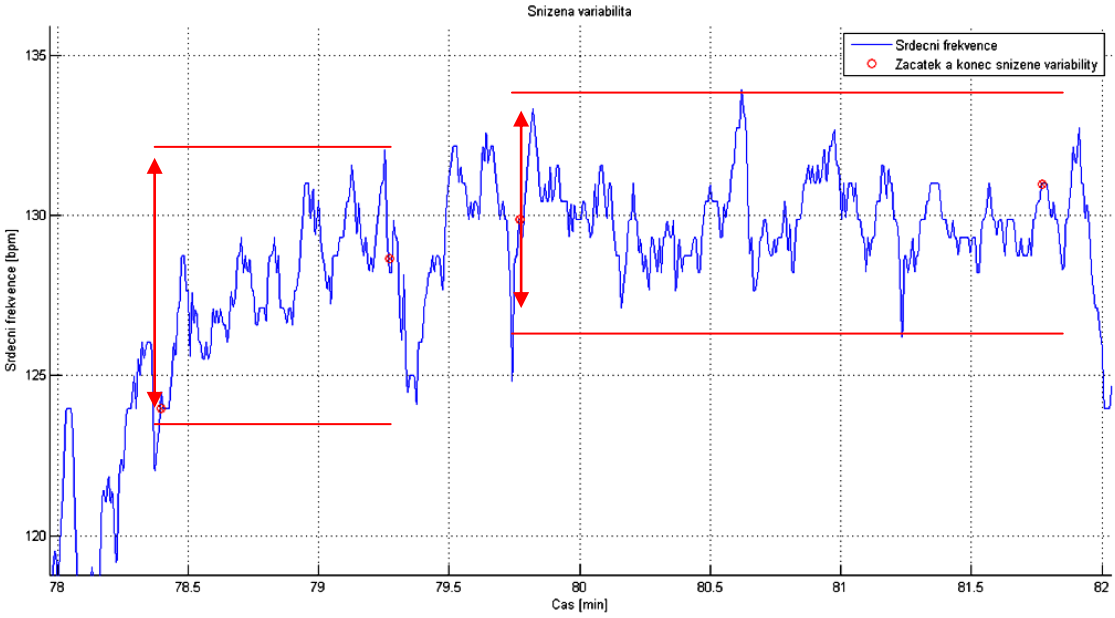


Obrázek 20 Snížená variabilita

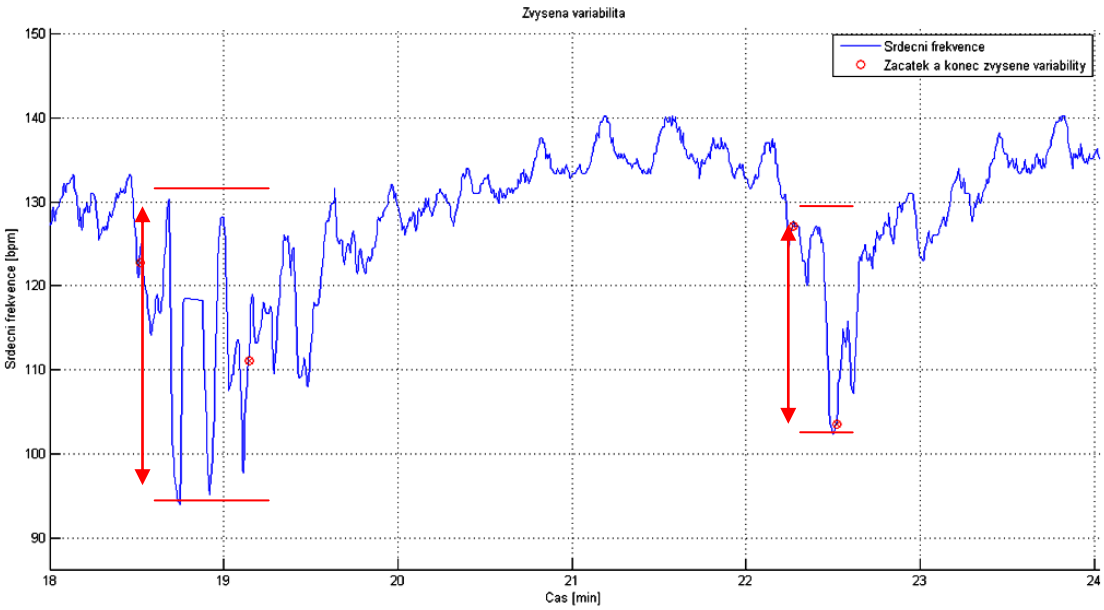


Obrázek 21 Zvýšená variabilita

# Kapitola 8

# Závěr

Cílem této práce byla analýza kardiotografického záznamu, kdy vypracovaný algoritmus po drobné modifikaci by mohl být použitý porodníky v nemocnicích. Tento algoritmus vychází z pravidel klasifikace podle FIGO 1986, která se v České republice používají.

Pro napsání algoritmu byla použita data naměřená ve Fakultní nemocnici v Brně. Naměřené záznamy FHR i nitroděložního tlaku obsahovaly artefakty, které bylo třeba před samotnou analýzou odstranit. Postup jejich odstranění byl následující. Neprve byly v signálu nalezeny jednotlivé vrcholy. Pokud mezi dvěma vrcholy ležel vrchol, jehož hodnota se od jeho sousedů liší o 25 bpm, je tento vrchol považován za artefakt a nahrazen pomocí lineární interpolace novým signálem.

Po odstranění artefaktů je možné v FHR záznamu určit bazální frekvenci, která se získá ze tří bazálních frekvencí – počáteční, prostřední a konečné. Bazální frekvence je nezbytná pro určení decelerací a akcelerací.

Dalším krokem algoritmu je nalezení kontrakcí. Signál na daném intervalu je považován za kontrakci, pokud je rozdíl mezi jeho začátkem a koncem větší než 45 s a jeho amplituda dosahuje aspoň 50 torr.

Na základě znalosti bazální frekvence a kontrakcí je možné určit typy akcelerací a decelerací. Daný záznam obsahoval pouze sporadické akcelerace (viz obrázek 18), které nejsou závislé na kontrakcí. Naopak periodická akcelerace, které vznikají při přísunu krve z placenty k plodu, se zde neobjevila žádná.

Navržený algoritmus určil nejprve rovnoměrné decelerace (viz obrázek 13) a poté periodické (obrázek 12), ze kterých bylo poté možné určit rané (obrázek 15), pozdní (obrázek 16) a variabilní (obrázek 17) decelerace. Na závěr byla ještě v záznamu určena prodloužená decelerace (obrázek 13).

Posledním krokem této práce bylo ohodnocení variability. V daném záznamu se postupně vystřídaly všechny typy variability – snížená (obrázek 20), zvýšená (obrázek 21) a normální (obrázek 21). Většina oscilací byla klasifikována jako snížená či normální variablitita.

Na základě výsledků navrženého algoritmu může porodník či lékař ohodnotit záznam intrapartálního monitorování jako fyziologický, suspektní či patologický a tím určit, zda bude porod probíhat přirozenou cestou či je nutné přistoupit k císařskému řezu.

# Použitá literatura


[1] Ayres-de-Campos, D., J. Bernardes, A. Garrido, J. Marques-de-Sá a L. Pereira-Leite. SisPorto 2.0: A Program for Automated Analysis of Cardiotocograms. *The Journal of Maternal-Fetal Medicine* [online]. 2000, [cit. 2012-12-30]

[2] Taylor, G. M. The development and validation of an algorithm for realtime computerised fetal heart rate monitoring in labour. *British Journal of Obstetrics and Gynaecology* [online]. 2000, [cit. 2012-12-30]

[3] Magenes, G., M. G. Signorinix a D. Arduini. Clasification of cardiotocographic records by neutral network. *IEEE* [online]. 2000, [cit. 2012-12-30]

[4] Hinshaw, K. a A. Ullal. Peripartum and intrapartum assessment of the fetus. *Elsevier* [online]. 2007, [cit. 2012-12-30]

[5] Sundström, A. K., D. Rosén a K. G. Rosén. Fetal Surveillance. *Neoventa* [online] 2000, [cit. 2012-12-30]
Dostupné z: http://www.neoventa.com

[6] Amer-Wahlin, I., B. Yli a S. Arulkumaran. Foetal ECG and STAN technology. *Eur Clinics Obstet Gynaecol* [online]. 2005, [cit. 2012-12-30]

[7] Georgoulas, G., Ch. Stylios a P. Groumpos. Feature extraction and classification of fetal heart rate using wavelet analysis and support vector machina. *International Journal of Artificial Intelligent Tools* [online]. 2005, [cit. 2012-12-30]

[8] Guidelines for the use of fetal monitoring, *International journal Gynaecology & Obstetrics* [online]. 1986, [cit. 2012-12-30]

[9] Čech,E., Z. Hájek, K. Maršál, B. Srp a kolektiv: Porodnictví, Grada Publishing a.s., 2006, s. 544, [cit. 2012-12-30]. Dostupné také z: http://books.google.cz/books/about/Porodnictv%C3%AD_2_p%C5%99epracovan%C3%A9_a_dopln%C4%9Bn.html?id=UB_thbQ-d3YC&redir_esc=y

[10] Bernardes, J., D. Ayres-de-Campos, A. Costa-Pereira, L. Pereira-Leite a A. Garrido: Objective computerized fetal heart rate analysis. *Int J Gynaecol Obstet* [online]. 1998, [cit. 2012-12-30]

[11] A. Měchurová: Kardiotokografie: minimum pro praxi, Maxdorf, 2012, s. 184

[12] Papírníková, P. Kardiotokografie. *Moderní babictví 10* [online] 2006, [cit. 2012-12-30]
Dostupné z: http://www.levret.cz/publikace/casopisy/mb/2006-10/?pdf=53

[13] In: Euro Medical. Dostupné z: http://euromedical.pl/produkt/sprzedaz/Kardiotokograf_KTG_z_wy%C5%9Bwietlaczem_LED/527 [cit. 2012-12-30]

[14] Heteren, C. F. van, P. F. Boekkooi, H. W. Jongsma a J. G. Nijhuis: Fetal habituation to vibroacoustic stimulation in relation to fetal states and fetal heart rate parameters. *Science Direct* [online]. 2001 [cit. 2012-12-30]

[15] Georgieva, A., S. J Payne a M. Moulden, C. WG Redman: Computerized fetal heart rate analysis in labor: detection of intervals with un-assignable baseline. In Physiological measurement [online]. 2011, [cit. 2012-12-30]

[16] Jezewski, M., R. Czabanski, J. SZ Wróbel a K. Horoba: Analysis of Extracted Cardiotocographic Signal Features to Improve Automated Prediction of Fetal Outcome. *Biocybernetics and Biomedical Engineering* [online]. 2010, [cit. 2012-12-30]

[17] Georgieva, A., S. J. Payne a C. W. G. Redman. Computerised electronic foetal heart rate monitoring in labour: automated contraction identification. *Med Biol Eng Comput* [online]. 2009, [cit. 2012-12-30]

[18] Leifer, G. Úvod do porodnického pediatrického ošetřovatelství, Grada Publishing a.s., [online]. 2004, s. 952, [cit. 2012-12-30] Dostupné také z: http://books.google.cz/books/about/%C3%9Avod_do_porodnick%C3%A9ho_a_pediatrick%C3%A9ho.html?id=lCjavfB1RH8C&redir_esc=y

[19] Macková, M.: Diplomová práce: Alternativní porody – informovanost studentek VŠ. Olomouc, 2010. Diplomová práce, Univerzita Palackého v Olomouci, Pedagogická fakulta, Katedra psychologie a patopsychologie

[20] Groves, P. A. a N. E. Oriol: How useful is intrapartum electronic fetal heart rate monitoring?. *Int J Obstet Anesth* [online]. 1995, [cit. 2012-12-30]

[21] Cesarelli, M., M. Romano a P.Bifulco: Comparison of short term variability indexes in cardiotocographic foetalmonitoring*. Comput Biol Med.* [online]. 2009, [cit. 2012-12-30]

[22] Reddy, A., M. Moulden a Ch. W. G. Redman: Antepartum high-frequency fetal heart rate sinusoidal rhythm: computerized detection and fetal anemia. *Am J Obstet Gynecol.* [online]. 2009, [cit. 2012-12-30]

[23] Yeo, L, Ananth, C, et al , Glob. LiBr. žen med,.(ISSN: 1756-2228) 2008, DOI 10.3843/GLOWM.10122
Dostupné z: http://www.glowm.com/?p=glowm.cml/section_view&articleid=122

# Příloha A

# Obsah přiloženého CD

K této Bakalářské práci je přiloženo CD, na kterém jsou uložena tato data:

- Zdrojový kód Analýzy kardiotokografických dat
- Bakalářská práce ve formátu pdf